

高メチオニン血症（メチオニンアデノシルトランスフェラーゼ欠損症）

1. 疾患概要

新生児マススクリーニングではホモシスチン尿症以外の様々な原因による高メチオニン血症を検出するが、多くがメチオニン単独の持続的な上昇を示す（持続性高メチオニン血症、**Isolated Persistent Hypermethioninemia**）¹。持続性高メチオニン血症は図1に示した硫化転移経路(**transsulfuration pathway**)の酵素欠損により出現するが²、メチオニン代謝の起点となる **Methionine adenosyltransferase I/III (MAT I/III)**の欠損が大部分を占める^{3,4}。MAT I/IIIはメチオニンと ATP より活性型の **S-Adenosyl-Methionine(SAM)**を合成する。SAMは生体内で重要なメチル基供与体であり、中枢神経系のミエリン蛋白の合成に重要な役割を果たしている⁵。このSAMの合成低下が本症の中枢神経の病態に関与している^{6,7}。MATは組織特異的発現やメチオニンに対するKmの違いより3種類のアイソザイム(I, II, III)が知られている。このうち肝臓には **MAT1A** 遺伝子にコードされ、同一サブユニットから構成される MATI(4量体, **high Km form**)と MATIII(2量体, **low Km form**)が存在する。クローニングされた **MAT1A** cDNAは約3.2kbで、395個のアミノ酸からなる4.3kDの蛋白をコードする。またそのゲノムは9つのエクソンと8つのイントロンから構成され、染色体10q22に位置する。一方、MATIIは別の **MATA2** 遺伝子にコードされ、胎児肝、腎臓、脳、リンパ球、皮膚線維芽細胞などに発現している。染色体2p11.2に位置する^{8,9,10}。

疫学：本邦における正確な頻度は不明であるが、北海道で2001年から2012年に431,400人の新生児をスクリーニングした結果4人の患者を発見しており1/107,850であった。

2. 臨床病型

MAT欠損症は遺伝形式により大きく2つに分けられる。

- ① **AD**（常染色体優性）型：一方のアレルに **R264H** 変異を有するヘテロ接合体であり、**dominant negative effect**により常染色体優性遺伝する¹¹。両親や同胞の検索により同じ病因による高メチオニン血症を発見することが多い¹²。
- ② **AR**（常染色体劣性）型：両方のアレルに変異を認め、一般に両親の血中メチオニン濃度は正常である^{13,14}。

3. 主要症状と臨床所見

- ① **AD**型：マススクリーニングでの初回検査値は134~670 μ mole/L (2~10mg/dl)であり、その後も血中メチオニン濃度は概ね670 μ mole/L (10mg/dl)以下で経過

する。臨床的に良性で無症候に経過することが多い。成人期になると血中メチオニン濃度が正常上限から $134\sim 268\ \mu\text{mole/L}$ ($2\sim 3\text{mg/dl}$)程度に低下する¹²⁾。

②AR型：多くの症例が $670\sim 2500\ \mu\text{mole/L}$ (10mg/dl 以上)の高メチオニン血症が持続し中枢神経症状を合併することがある。乳児期に軽度の肝機能障害やアンモニアの上昇、葉酸の高値、一過性に体重増加不良や筋トーンの亢進、さらにMRIでミエリン形成の遅延などが報告されている。肝生検で一部脂肪変性を認めることがある。R264H以外の変異のホモあるいは複合ヘテロ接合体であり常染色体劣性遺伝する^{15,16)}。

また、両病型ともメチオニンのアミノ基転移経路により合成される dimethylsulfide により特異な呼気臭に気づかれることがある。

4. 参考となる検査所見

①一般血液・尿検査

一般検査において特徴的な所見を認めない。

②画像検査

AR型においてMRIにより大脳白質に脱髄所見を認めることがある。

5. 診断の根拠となる特殊検査

①血中メチオニン高値の持続： $134\ \mu\text{mole/L}$ (2mg/dl)以上。

②血中総ホモシステインは正常あるいは軽度の上昇： $\sim 59\ \mu\text{mole/L}$ ^{17,18)}。(基準値： $15\ \mu\text{mole/L}$ 以下)

③尿中ホモシステインはごく微量か検出されない(基準値：検出されない)。

④肝臓のメチオニンアデノシシルトランスフェラーゼ(MAT)酵素活性の低下。

酵素活性測定を行うとAR型ではMATの活性低下を認める。一方、AD型では肝臓のMAT活性自体は対照との差異はないが、 K_m 値が高く酵素の質的な異常を認める。最近ではMAT1遺伝子の変異解析により確定診断に至ることが多い。特にAD型ではR264H変異が病因となる。この変異を有するサブユニットが K_m 値の低い2量体の合成を阻害することがわかり、dominant negative effectにより優性遺伝する仕組みが解明された。

⑤遺伝子解析：AR型ではMAT1A遺伝子の両アレルに病因変異を認める。AD型では一方のアレルにのみR264H変異を認める。

6. 診断基準

①疑診例

診断根拠となる特殊検査の①、②および③を満たすものを疑診例とする。

②確定診断例

疑診例のうち、特殊検査の④または⑤により、確定診断する。本邦では遺伝子解析により確定診断としていることが多い。

③鑑別診断

1) 血中メチオニンの上昇をきたす疾患

- (1) シトリン欠損症：一過性の上昇
- (2) 新生児肝炎症候群：一過性の上昇
- (3) ホモシスチン尿症：80 μ mol/L (1.2mg/dl)以上
血液と尿でのホモシステインの上昇が必発。

7. 新生児マススクリーニングにて本症を疑われた場合の対応

診断の流れ：血中メチオニン単独の上昇が特徴的な所見であり、一般的な臨床検査で異常を認めることは少ない。アミノ酸分析でメチオニン単独の上昇が唯一特徴的な所見であり、タンデムマススクリーニング等による発見のきっかけになる。最終的には *MAT1A* 遺伝子の変異解析により確定診断されることが多い^{19,20,21}。

(1) **R264H** 変異を有するヘテロ接合体は **dominant negative effect** により常染色体優性遺伝するが、血中メチオニン濃度は概ね 670 μ mole/L (10mg/dl)以下であり臨床的に良性である (**AD** 型)。両親のいずれか、あるいは同胞に高メチオニン血症を認めるので家族歴の聴取が大切である²²。

(2) 一方 **R264H** 以外の変異を有する常染色体劣性遺伝する病型は散発的であるが、血中メチオニンの高値が持続し中枢神経症状を合併することがある (**AR** 型)。後者では血中ホモシステインの上昇を伴う場合あり、ホモシスチン尿症との鑑別に注意を要する。

8. 治療

①メチオニン制限食 (推奨度 C)

AD 型において、以前は乳児期より低メチオニン食により治療されていたが、現在は無治療で経過観察することが多い。乳児期に 670 μ mole/L (10mg/dl)以上の高値を示す時や、肝機能障害や髄鞘化遅延の見られる場合に低メチオニンミルク (雪印メチオニン除去粉乳 **S26**) の使用が考慮される。**AR** 型では血中メチオニンの高値が持続し **SAM** の合成障害と中枢神経の脱髄との関連が示唆された症例があり神経学的発達のフォローと画像診断が重要である。治療は **AD** 型

と同様にメチオニン制限食により血中メチオニン濃度を 670 μ mole/L (10mg/dl) 以下に維持するが²³、その有効性は確立していない。

②S-アデノシルメチオニン(SAM) (推奨度 C)

SAM の投与により脱髄や神経症状の改善が報告されており、今後の治療法として注目されている^{24,25}。実際には*S-adenosyl-L-methionine disulfate tosylate (Source Naturals Company,USA) 400-800mg を1日2回に分けて投与している。ただしSAM 自体の測定法が一般的でなく、国内で認可された製剤がないため輸入品のサプリメントを用いている現状である。投与量や投与期間は今後の課題である。

(*医薬品として認可されておらず、倫理委員会等を経て用いる)

9. フォローアップ指針

新生児マススクリーニングで発見された症例の長期予後はまだ確定したものがない。全症例について成人期を含めた長期観察が必要となる。

①一般的評価

乳児期は1～2ヶ月に1回以上、それ以後で状態が安定すれば3～6ヶ月に1回下記の項目を行う。

- (1) 身長、体重、および発達のチェック。
- (2) 血中メチオニン値 (血漿アミノ酸分析)
- (3) 血液一般および肝機能を含む生化学検査

②神経学的評価

1～2歳でMRI による髄鞘化の評価を行う。

血中メチオニンの高値が持続し(10mg/dl または 670 μ mole/L 以上)、遺伝子型より重症と予想される症例では中枢神経合併症に注意を要する。定期的な脳MRI 検査により脱髄の出現がないかをフォローする^{26,27}。てんかん合併症例では定期的な脳波検査が必要である。

10. 成人期の患者の問題

①治療の継続: 脱髄や神経症状の出現した患者ではメチオニン制限食やSAM 補充療法を組み合わせ、MRI による画像の評価を行いながら生涯にわたりフォローする必要がある。

②妊娠と出産: 妊娠や出産に対するリスクは不明であるため、妊娠中の血中メチオニン濃度のモニタリングを行い妊婦に神経症状の出現や胎児への影響がないか慎重に観察する必要がある。

③医療費: 治療用ミルクの成人期以後の供給は保障されていない。またメチオ

ニン制限に必要な低蛋白食品やSAM（サプリメントとして輸入品）を購入するなど保険診療適応外の出費が必要となる。

文献

1. Mudd SH, Levy HL, Tangerman A, Boujet C, Buist N, Davidson-Mundt A, Hudgins L, Oyanagi K, Nagao M, Wilson WG. Isolated persistent hypermethioninemia. *Am J Hum Genet.* 57: 882-892, 1995
2. Baric I. Inherited disorders in the conversion of methionine to homocysteine, *J Inherit Metab Dis.* 32: 459-471, 2009
3. Gaull GE, H.H. Tallen HH. Methionine adenosyltransferase deficiency: new enzymatic defect associated with hypermethioninemia, *Science* 186: 59-60, 1974.
4. Couce ML, Boveda MD, Castineiras DE, Corrales FJ, Mora MI, Fraga JM, Mudd SH. Hypermethioninemia due to methionine adenosyltransferase I/III (MAT I/III) deficiency: Diagnosis in an expanded neonatal screening programme, *J Inherit Metab Dis.* 31: S233-S239, 2008.
5. Mato JM, Alvarez L, Ortiz P, Pajares MA. S-Adenosylmethionine synthesis: molecular mechanisms and clinical implications. *Pharmacol Ther.* 73: 265-280, 1997.
6. Surtees R, Leonard J, Austin S. Association of demyelination with deficiency of cerebrospinal-fluid S-adenosylmethionine in inborn errors of methyl-transfer pathway. *Lancet* 338: 1550-1554, 1991.
7. Surtees R. Demyelination and inborn errors of the single carbon transfer pathway. *Eur J Pediatr.* 157[Suppl 2]: S118-S121, 1998.
8. Horikawa S, Tsukada K. Molecular cloning and developmental expression of a human kidney S-adenosylmethionine synthetase. *FEBS Lett* 268 (1992) 37-41.
9. Alvarez L, Corrales F, Martin-Duce A, Mato JM. Characterization of a full-length cDNA encoding human S-adenosylmethionine synthetase: tissue-specific gene expression and mRNA levels in hepatopathies.

- Biochem J. 293: 481-486 1993.
10. Kotb M, Geller AM, Methionine adenosyltransferase: structure and function. *Pharmacol Ther.* 59: 125-143, 1993.
 11. Chamberlin ME, Ubagai T, Mudd SH, Levy HL, Chou JY. Dominant inheritance of isolated hypermethioninemia is associated with a mutation in the human methionine adenosyltransferase 1A gene. *Am J Hum Genet.* 60: 540-546, 1997.
 12. Nagao M, Oyanagi K. Genetic analysis of isolated hypermethioninemia with dominant inheritance. *Pediatr International* 39: 601-606, 1997.
 13. Ubagai T, Lei KJ, Huang S, Mudd SH, Levy HL, Chou JY. Molecular mechanisms of an inborn error of methionine pathway: methionine adenosyltransferase deficiency. *J Clin Invest.* 96: 1943-1947, 1995.
 14. Fernandez-Irigoyen J, Santamaria E, Chien YH, Hwu WL, Korman SH, Faghfoury H, Schulze A, Hoganson GE, Stabler SP, Allen RH, Wagner C, Mudd SH, Corrales FJ. Enzymatic activity of methionine adenosyltransferase variants identified in patients with persistent hypermethioninemia. *Mol Genet Metab.* 101: 172-177, 2010.
 15. Chamberlin ME, Ubagai T, Mudd SH, Wilson WG, Leonard JV, Chou JY. Demyelination of the brain is associated with methionine adenosyltransferase I/III deficiency. *J Clin Invest.* 98: 1021-1027, 1996.
 16. Chamberlin ME, Ubagai T, Mudd SH, Thomas J, Pao VY, Nguyen TK, Levy HL, Greene C, Freehauf C, Chou JY. Methionine adenosyltransferase I/III deficiency: Novel mutations and clinical variations. *Am J Hum Genet.* 66: 347-355, 2000.
 17. Stabler SP, Clemens C, Wahl MC, Oliveriusova J, Kraus JP, Allen RH, Wagner C, Mudd SH. Elevated plasma total homocysteine in severe methionine adenosyltransferase I/III deficiency. *Metabolism* 51: 981-988, 2002.
 18. Linnebank M, Lagler F, Muntau AC, Roschinger W, Olgemoller B, Fowler B, Koch HG. Methionine adenosyltransferase (MAT) I/III deficiency with concurrent hyperhomocysteinaemia: Two novel cases. *J Inherit Metab Dis.* 28: 1167-1168, 2003.
 19. Chien YH, Chiang SC, Huang A, Hwu WL. Spectrum of

- hypermethioninemia in neonatal screening. *Early Hum. Dev.* 81: 529-533, 2005.
20. Mudd SH. Hypermethioninemias of genetic and non-genetic origin: A review. *Am J Med Genet. Part C Semin Med Genet.* 157: 3-32, 2011.
 21. Nagao M, Tanaka T, Furujo M. Spectrum of mutations associated with methionine adenosyltransferase I/III deficiency among individuals identified during newborn screening in Japan. *Mol Genet Metab.* 110: 460-464, 2013.
 22. Martins E, Marcao A, Bandeira A, Fonseca H, Nogueira C, Vilarinho L. Methionine adenosyltransferase I/III deficiency in Portugal: High frequency of a dominantly inherited form in a small area of Douro High Lands. *JIMD Rep.* 6: 107-112, 2012.
 23. Ito M, Kotani Y, Matsuda J, Yokota I, Naito E, Mori K, Kuroda Y. A methionine adenosyltransferase (MAT) deficiency patient treated with diet therapy. *J Inherit Metab Dis.* 26(Suppl.2): 768, 2003.
 24. Furujo M, Kinoshita M, Nagao M, Kubo T. S-adenosylmethionine treatment in methionine adenosyltransferase deficiency, a case report. *Mol Genet Metab.* 105: 516-518, 2011.
 25. Furujo M, Kinoshita M, Nagao M, Kubo T. Methionine adenosyltransferase I/III deficiency: Neurological manifestations and relevance of S-adenosylmethionine. *Mol Genet Metab* 107: 253-256, 2012.
 26. Tada H, Takahashi J, Barkovich AJ, Yamamoto S, Kohno Y. Reversible white matter lesion in methionine adenosyltransferase I/III deficiency. *AJNR Am J Neuroradiol.* 25: 1843-1845, 2004.
 27. Hazelwood S, Bernardini I, Shotelersuk V, Tangerman A, Guo A, Mudd SH, Gahl W. Normal brain myelination in a patient homozygous for a mutation that encodes a severely truncated methionine adenosyltransferase I/III. *Am J Med Genet.* 75: 395-400, 1998.

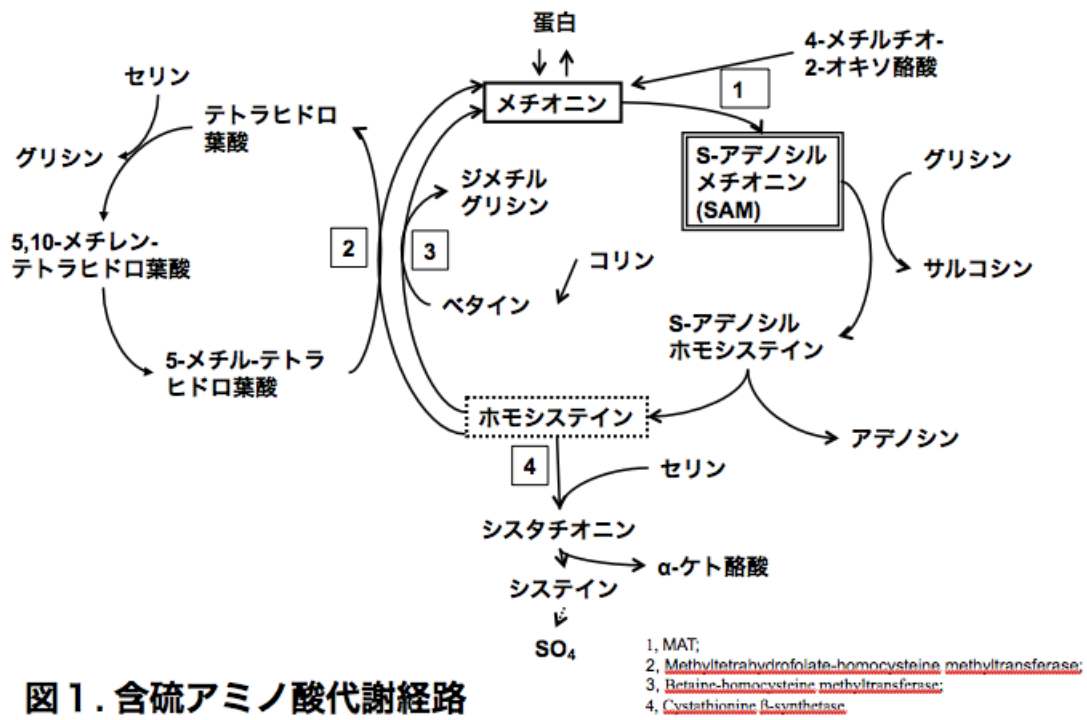


図1. 含硫アミノ酸代謝経路